熊本県臨床検査技師会
血液研究班 月例会
2023.11

症例2

熊本大学病院 中央検査部
舛田博貴

症例

【症例】 20歳代、女性

【既往歴】特になし

【経過】 20XX年7月に下腹部痛と下痢があり、前医受診し抗生剤を処方された。翌日、血性下痢と下腹部痛増悪、その数日後に腎機能低下、黄疸、血小板減少を認めたため、前医より当院へ紹介入院となった。

入院時採血データ

〈血液〉

WBC	9.0	$\times 10^3/\mu L$
RBC	3.64	$\times 10^6/\mu L$
Hgb	10.3	g/dL
Hct	30.1	%
MCV	82.7	fL
MCH	28.3	pg
MCHC	34.2	%
RDW	15.3	%
PLT	8	$\times 10^3/\mu L$

〈凝固〉

PT	13.9	秒
PT%	75	%
INR	1.13	
APTT	50.4	秒
APTT%	43	%
Fib	491	mg/dL
ATⅢ	96	%
FDP	63.7	μg/mL
DD	26.8	μg/mL

〈生化学〉

TP	5.3	g/dL
ALB	2.8	g/dL
Na	133	mEq/L
K	3.9	mEq/L
Cl	98	mEq/L
Ca	8.4	mg/dL
IP	1.9	mg/dL
UA	3.1	mg/dL
BUN	32.8	mg/dL
Crea	1.35	mg/dL
eGFR	43	
T-Bil	3.7	mg/dL
D-Bil	0.1	mg/dL
AST	48	U/L
ALT	9	U/L
LD	2007	U/L
γ-GT	9	U/L
ALP(JSCC)	140	U/L
CHE	114	U/L
CRP	9.03	mg/dL

末梢血液像

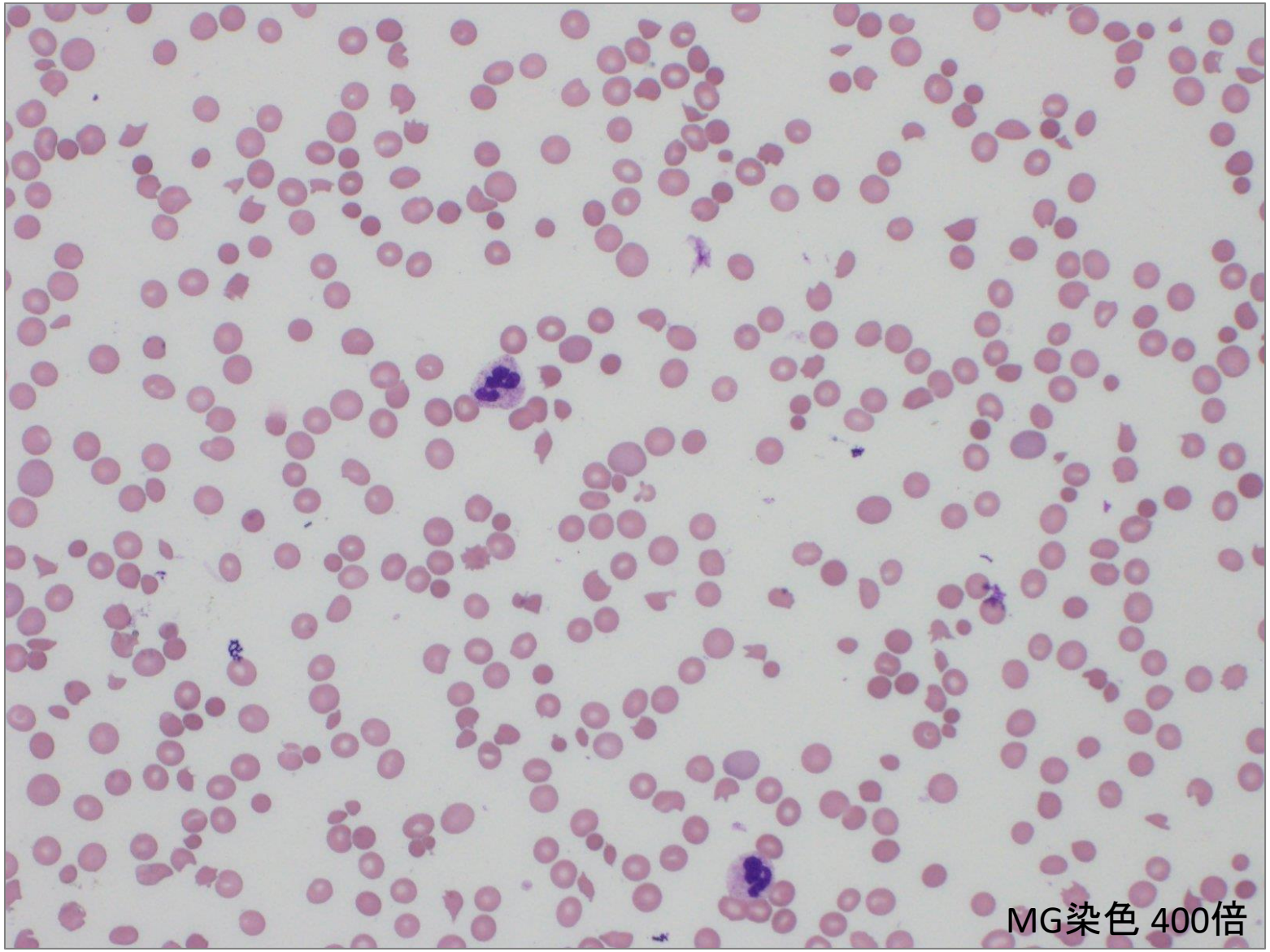

末梢血液像

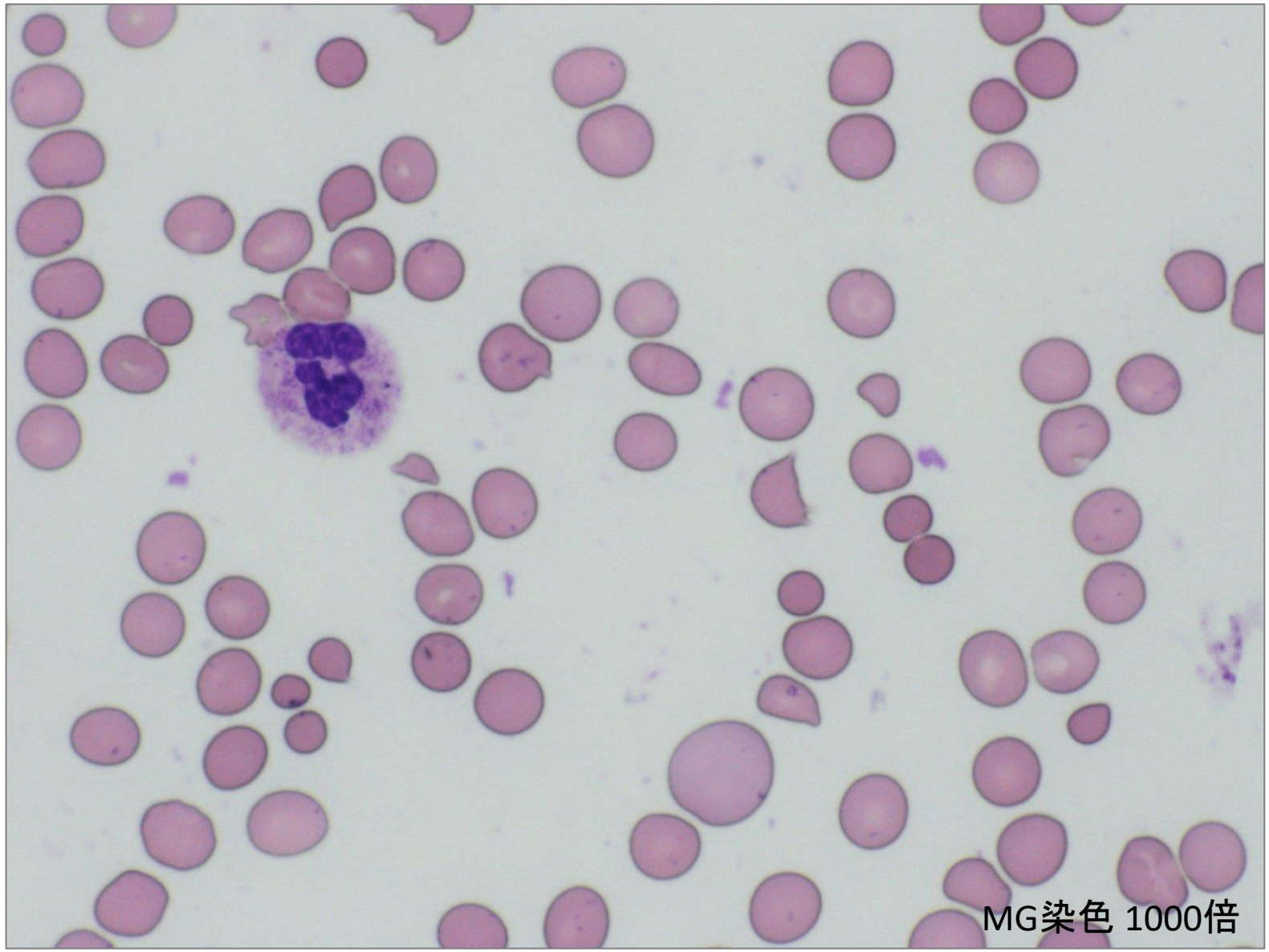
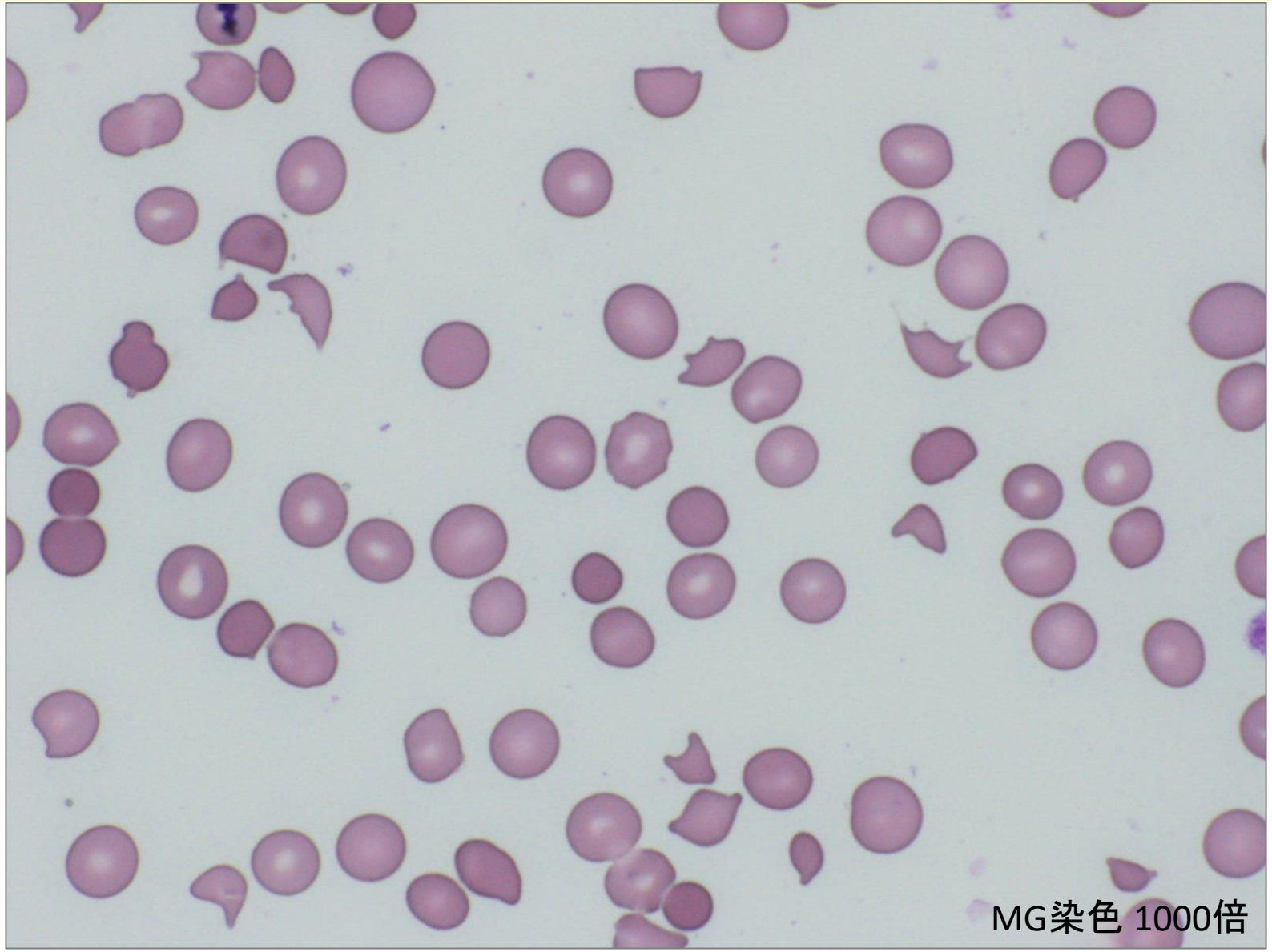
末梢血液像